Aus der Universitäts-Hautklinik und Poliklinik der Charité, Berlin
Direktor: Professor Dr. W. Frieboes

„Glossitis mediana rhombica“

Inaugural-Dissertation

zur Erlangung der medizinischen Doktorwürde
an der Friedrich-Wilhelm-Universität zu Berlin

vorgelegt von

Georg Rieck
aus St. Petersburg

Tag der Promotion: 24. April 1939

Berlin 1939

Buch- und Verlagsdruckerei H. Heenemann KG. · Berlin-Wilmersdorf

M 20

Gedruckt mit Genehmigung
der Medizinischen Fakultät der Universität Berlin

Dekan: Prof. Dr. Siebeck
Referent: Prof. Dr. Frieboes

R. UNIV.
BIBLIOTHEEK
LEIDEN

Meinem Onkel
G. A. Haensel
in Dankbarkeit zugeeignet

Digitized by the Internet Archive
in 2026

https://archive.org/details/IA41550804_0063

Die Kenntnisse über das Krankheitsbild der Glossitis mediana rhombica (gloss. med. rh.) sind wenig verbreitet, obgleich diese Zungenveränderung recht augenfällig ist und schon bei einfacher Besichtigung leicht erkannt werden kann. Der Hauptgrund hierfür mag wohl darin zu suchen sein, daß die gloss. med. rh. ohne subjektive Beschwerden verläuft und keinerlei Nachteile für den Patienten mit sich bringt. Sie wird entweder von dem Betroffenen selbst zufällig entdeckt oder vom Untersucher gelegentlich einer anderen Erkrankung als Nebenbefund festgestellt. Trotz dieser scheinbaren klinischen Belanglosigkeit hat die Affektion nicht nur wissenschaftliches Interesse, sondern sie kann in der Praxis durch ihre Ähnlichkeit mit anderen Erkrankungen zu diagnostischen Fehlschlüssen verleiten.

Die Aufgabe dieser Arbeit soll es sein, die bisher erschienene Literatur zusammenzustellen und in die verschiedenen Ansichten über diese Affektion Klarheit zu bringen. Außerdem soll an Hand des Materials der Berliner Hautpoliklinik die Kenntnis dieser Erkrankung nach Möglichkeit erweitert werden.

Im Jahre 1914 beschrieben L. Brocq u. L. Pautrier erstmalig eine isolierte Zungenveränderung, der sie den Namen „Glossite lozangique mediane de la face dorsale de la langue" gaben. Beide Autoren studierten sehr eingehend die Affektion und gaben an Hand von 17 Fällen eine genaue Beschreibung des bisher unbekannten Krankheitsbildes. Dadurch aufmerksam gemacht entdeckten diese Veränderung auch andere Autoren und veröffentlichten eigen beobachtete Fälle (Dubreulh, Balzer und Galliot, Arndt, Siemens, May, Lane, Ercoli, Hopf).

Dennoch blieb die eingehende Beschreibung von Brocq und Pautrier unübertroffen, und die Kenntnisse über das Wesen der gloss. med. rh. konnten durch die späteren Autoren nicht vertieft oder gefördert werden. Deshalb muß die Veröffentlichung von Brocq und Pautrier und das darin gezeichnete Krankheitsbild bis heute richtunggebend für die Diagnose einer gloss. med. rh. sein. Auf dieser Basis stehen auch die wenigen Lehrbücher, die diese Affektion überhaupt erwähnen. Zinsser (Handbuch von Jadassohn), Herrmann (Berberich; Lehrbuch der Mund- und Rachenkrankheiten), Mikulicz und Kümmel (Die Krankheiten des Mundes).

Nach der Schilderung von Brocq und Pautrier handelt es sich bei der gloss. med. rh. um eine isolierte Zungenaffektion, die immer in der Mitte des Zungenrückens lokalisiert ist. Die Affektion besteht aus einem mehr oder weniger rhombusförmigen oder ovalen Herd, in dessen Bereich die filiformen Papillen vollständig fehlen, so daß die Schleimhaut ganz glatt und desquamiert aussieht. Die Farbe

des Herdes ist rot bis rosa. Die Begrenzungslinie ist meist scharf. In der Mitte oder in der hinteren Hälfte der Affektion finden sich meist warzenförmige, flache Erhebungen von derber Konsistenz, die ebenfalls von glatter Schleimhaut überzogen sind. Die Entstehung einer gloss. med. rh. ist von beiden Autoren nicht beobachtet worden, ebenso konnte eine Ursache nicht festgestellt werden. Alle therapeutischen Maßnahmen hatten keinen nennenswerten Erfolg.

Die Frage, ob es sich bei der gloss. med. rh., die außer dieser meist wenig ausgebreiteten, oberflächlichen Zungenveränderung keinerlei Erscheinungen macht und weder Schmerzen noch eine Funktionsstörung mit sich bringt, wirklich um ein selbstständiges Krankheitsbild handelt, oder ob diese Veränderung nur ein Erscheinungsbild im Rahmen einer anderen Erkrankung ist, liegt sehr nahe. Brocq und Pautrier haben diese Frage beim Studium ihrer Fälle immer erwogen und versucht, diese Affektion in eine größere Krankheitsgruppe, z. B. Lues oder Tuberkulose einschließlich der Tuberkulide, einzureihen. Beide sind aber am Ende zu dem Schluß gekommen, daß die gloss. med. rh. mit keiner anderen Erkrankung in Verbindung gebracht werden kann. Nach eigenen Beobachtungen, die in der Universitäts-Poliklinik seit dem Jahre 1924 gemacht wurden, konnte diese Auffassung nur bestätigt werden. Die gloss. med. rh. wurde dabei in den meisten Fällen als Nebenbefund festgestellt, aber ein überwiegendes Zusammentreffen mit Lues, Tuberkulose oder irgendeiner anderen Erkrankung konnte in keiner Weise festgestellt werden. Von 131 Fällen wurden 19 bei Luetikern und 4 bei Tuberkulösen (einschließlich Lupus erythematodes) angetroffen; wobei schon berücksichtigt werden muß, daß bei Lues und Tuberkulose die Mundhöhle besonders beachtet wird. 21 Patienten kamen nur wegen der Zungenveränderung, die sie zufällig entdeckten, 5 hatten leichte Sensationen auf der Zunge. Alle übrigen Fälle waren Nebenbefunde bei verschiedenen anderen Hautaffektionen.

Ercoli, der 1927 3 Fälle von gloss. med. rh. veröffentlichte, äußert die Ansicht, daß die gloss. med. rh. zu den Tuberkuliden gehören könnte. Beweise oder auch nur Anzeichen hierfür sind jedoch von ihm nicht erbracht worden.

Nach dem heutigen Stand des Wissens kann die gloss. med. rh. nosologisch nicht in eine andere Krankheitsgruppe eingegliedert werden, sondern muß als eine selbständige, isolierte Zungenaffektion betrachtet werden.

Im selben Jahre der Veröffentlichung von Brocq und Pautrier beschrieb Dubreulh 2 Fälle von gloss. med. rh. bei Syphilitikern. Beide geschilderten Befunde, ebenso wie der Verlauf entsprechen ganz der Auffassung von Brocq und Pautrier. Es handelte sich also zweifelsohne um 2 Fälle von gloss. med. rh. Dubreulh betonte besonders, daß diese Zungenveränderung häufig mit syphilitischen Schleimhautveränderungen in Zusammenhang gebracht wird, wie er es auch selbst getan hatte, ehe er auf diese Zungenveränderung aufmerksam gemacht wurde.

Gleichfalls im Jahre 1914 stellte Balzer und Galliot einen Fall von „glatter Zunge" vor, mit einer für die Glossitis von Brocq und Pautrier sehr uncharakteristischen Form eines langgezogenen X. In der an die Vorstellung sich anschließenden Diskussion lehnte Pautrier die Diagnose einer gloss. med. rh. bei diesem Fall ab! Nach den kurzen Angaben über diesen Fall ist es nicht mit Sicherheit zu entscheiden, um was für eine Zungenaffektion es sich dabei gehandelt hat. Daß eine gloss. med. rh. vorlag, ist kaum anzunehmen, denn eine solche dort beschriebene Form ist weder in der Literatur noch an eigenen Fällen jemals beobachtet worden. Ebenso sollen die vom Patienten angegebenen Verdauungsbeschwerden verantwortlich gemacht werden, was auch zur gloss. med. rh. nicht paßt. Als übereinstimmende Angaben wäre nur die scharfe Begrenzung eines glatten Herdes auf dem Zungenrücken anzusehen.

1922 stellte Arndt einen Fall von gloss. med. rh. vor, dessen Beschreibung durchaus für diese Diagnose zutrifft. Die dabei erwähnte Leucoplacie und narbigen Vertiefungen auf dem vorderen Zungenteil gehören jedoch nicht zum Krankheitsbild und müssen auf eine andere Ursache zurückgeführt werden.

Ebenso liegt der Fall bei den beiden als „mediane, depapillierende Glossitis" 1923 von Siemens vorgestellten Fällen, bei denen auch die Leucoplacie, diesmal an der Wangenschleimhaut nicht dazu gehört, während der Zungenbefund für eine gloss. med. rh. typisch ist.

Die von May 1923 gegebene kurze Beschreibung der gloss. med. rh. deckt sich mit der Auffassung von Brocq und Pautrier. Nur der Hinweis, daß das Leiden sehr selten ist, kann nach eigenen Erfahrungen nicht ganz bestätigt werden. Ueber die Häufigkeit soll an anderer Stelle im Zusammenhang die Rede sein.

Lane 1924 weist kurz auf das Krankheitsbild von Brocq und Pautrier hin und meint, daß ein Fall einer ungeklärten Zungenaffektion, der von Fordyce und Cannon entdeckt wurde, vielleicht mit dieser Zungenveränderung identisch ist. Nach der Beschreibung des von den beiden letztgenannten Autoren veröffentlichten Falles wäre man betreffs der Diagnose nur auf Vermutungen angewiesen. Man kann jedoch dabei mit Sicherheit eine gloss. med. rh. ausschließen. Es ist dort von „roten, dicht gedrängten, lappig-knotigen Erhebungen" auf dem Zungenrücken und „warzigen Erhebungen" am harten Gaumen die Rede, die gefaßt und verschoben werden können. Gerade ein Hauptsymptom der gloss. med. rh. ist jedoch das isolierte Vorkommen eines Herdes in typischer Lokalisation auf dem Zungenrücken und an keiner anderen Stelle. Außerdem liegen die bei der gloss. med. rh. auch häufig vorhandenen ganz flachen, glatten Erhebungen fest auf dem Zungengewebe auf und lassen sich in keiner Weise fassen oder verschieben. Histologisch handelt es sich bei dem Fall von Fordyce und Cannon um einen chronisch entzündlichen Prozeß mit Sclerosierung und Epithelhyperplasie. Es ist jedoch nichts von einem Fehlen der filiformen Papillen

gesagt, was bei einer gloss. med. rh. der Fall ist. Die Verfasser selbst finden auch eher eine Aehnlichkeit mit hypertrophischem Lichen planus der Genitalien.

Die 3 von Ercoli 1927 als „mediane rhombische Glossitis" veröffentlichten Fälle zeigen der Beschreibung nach zweifellos einen typischen Befund. Auch die histologische Untersuchung deckt sich im großen und ganzen mit den Ergebnissen von Brocq und Pautrier, nur daß beide letzteren noch erweiterte Gefäße festgestellt haben.

Hopf veröffentlichte, Februar 1938, einen Fall von gloss. med. rh. Nach der Beschreibung und dem Bild zu urteilen, kann es sich um diese Diagnose handeln, obwohl die Form mit den drei symmetrischen, seitlichen Einkerbungen nicht ganz typisch ist. Der Patient soll die Zungenveränderung ein Jahr vorher nach einer Verbrennung mit zu heißem Getränk entdeckt haben. Diese Angabe kann nur so ausgelegt werden, daß die Affektion bei dem Patienten schon vorher bestanden hat, und er sie nur jetzt durch genauere Besichtigung seiner Zunge anläßlich der Verbrennung entdeckt hat. Eine Verbrennung als Ursache der gloss. med. rh. ist bisher nicht beobachtet worden.

Was die Häufigkeit dieser Zungenaffektion betrifft, so gehen die Meinungen in der Literatur sehr auseinander. Brocq und Pautrier schreiben, daß sie viel häufiger ist, als sie früher annahmen. Genaue Zahlenangaben machen beide Autoren nicht. Arndt gibt an, in 1½ Jahren der Berliner Hautpoliklinik 40 Fälle beobachtet zu haben. Siemens dagegen meint, daß das Leiden sehr selten ist. Er stellte in 1½ Jahren nur 6 Fälle fest. Ebenso spricht May von einer sehr seltenen Affektion.

In der hiesigen Hautpoliklinik sind von 1924 bis 1937 131 Fälle von gloss. med. rh. in den Aufzeichnungen vermerkt worden. Die Zahl wäre sicher größer, wenn in diesen Jahren immer systematisch nach dieser Zungenaffektion gesucht worden wäre. Die Zahl von Arndt, 40 in 1½ Jahren, ist also sicher nicht zu hoch.

Im folgenden sollen 5 typische Fälle von gloss. med. rh. aus dem poliklinischen Material der Jahre 1935—1938 mitgeteilt werden.

Fall 1

40jähriger Patient, früher nie ernstlich krank, seit mehreren Jahren wegen hartnäckiger Obstipation in internistischer Behandlung. Venerische Infektion wird verneint. Es besteht kein Anhalt für Tuberkulose. Blutbild o. B. Jetzt wird Patient wegen einer Hautaffektion, die seit einigen Wochen besteht, zur Diagnosestellung in die Poliklinik geschickt. Es handelt sich dabei um eine ungewöhnliche Psoriasis vulgaris. Dabei wird eine Zungenaffektion entdeckt, von der Patient nicht weiß, wann und wie sie entstanden ist. Er hatte durch sie keinerlei Beschwerden.

Zungenbefund: In der Mitte des Zungenrückens, dicht vor den Papillae vallatae beginnend nach vorn sich erstreckend, befindet sich ein symmetrischer, ca. 3 cm langer und 1½ cm breiter, rhombischer Herd mit abgerun-

deten Ecken, in dessen Bereich die filiformen Papillen fehlen, die Schleimhaut deshalb auffallend glatt und von dunkelroter Farbe ist. Die Abgrenzung gegen die übrige Zungenschleimhaut, die grau belegt ist, erscheint scharf. Innerhalb der Begrenzungslinie fehlen die Papillen im Bereich des Herdes plötzlich vollkommen. Im hinteren Drittel befinden sich mehrere stecknadelkopfgroße bis kleinlinsengroße, teils runde, teils unregelmäßig geformte warzige Erhebungen von grauroter Farbe. Diese stehen dicht beieinander, konfluieren teilweise oder sind nur durch feine Furchen voneinander getrennt. Die Konsistenz des glatten Teils der Affektion unterscheidet sich nicht fühlbar von der übrigen Zungenpartie, während die warzigen Bezirke sich derber anfühlen. Die Sensibilität ist in keiner Weise gestört.

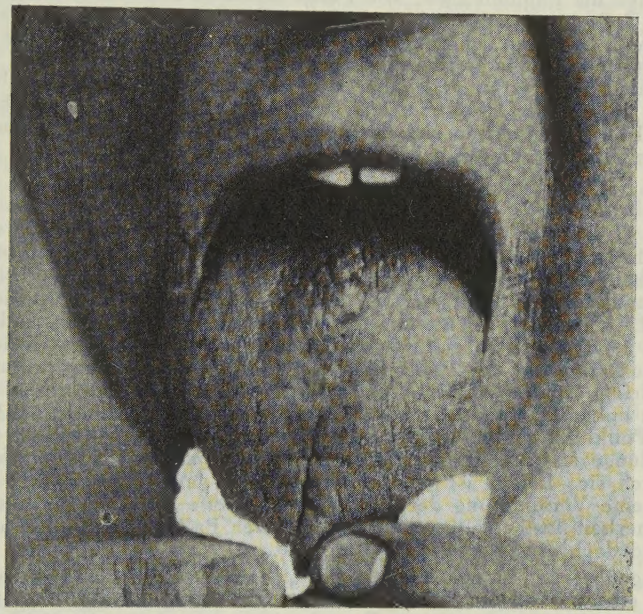

Bild zu Fall 1

Fall 2

27jähriger Patient. Als Kind Diphtherie. Mit 14 Jahren Lungenerkrankung und wurde deswegen verschickt. Später hatte er von seiten der Lunge keinerlei Beschwerden mehr. 1932 Go-Infektion, gut ausgeheilt. 1936 wurde anläßlich einer Ehetauglichkeitsuntersuchung in der Poliklinik eine gloss. med. rh. entdeckt. Patient hat diese vorher niemals bemerkt und weiß nicht, wann sie entstanden ist. Er hatte durch die Affektion keinerlei Beschwerden. Luetische Infektion wird verneint. WaR. negativ. Er versichert, daß der Herd auf der Zunge, seitdem er 1936 auf ihn aufmerksam gemacht wurde, sich für ihn nicht merklich verändert hat. Jetzt kommt er zwei Jahre später zur Nachuntersuchung.

Zungenbefund: In der Mitte des Zungenrückens im Bereich des hinteren Drittels besteht ein 1,8 cm langer und an der breitesten Stelle 1 cm breiter symmetrischer Herd von annähernd rautenförmiger Gestalt. Die Schleimhaut ist im Bereich der Affektion von rosaroter Farbe, während der übrige Teil der Zungenschleimhaut grau belegt ist. Die Abgrenzung ist scharf, links fast gradlinig, rechts zeigt sie mehrere geringe Einbuchtungen. In der Mitte des rhombusförmigen Herdes sind mehrere, unregelmäßig geformte, teils zusammenhängende, etwa 1 mm hohe Erhebungen. Die filiformen Papillen werden an der Grenze des Herdes plötzlich viel flacher und stehen nicht mehr so dicht, wodurch seine Oberfläche glatter, glänzender und unter dem Niveau der übrigen Zungenoberfläche liegend erscheint. Die Erhabenheiten im mittleren Teil sind von ganz glatter, glänzender Schleimhaut überzogen. Hier fehlen die Papillen ganz. Die Farbe ist dadurch leuchtender rot als im übrigen Teil des Herdes. Am vorderen Rand im Bereich der normalen Schleimhaut bestehen zahlreiche, unregelmäßige Falten, ebenso eine größere in der Mittellinie des vorderen Zungenteils. — Palpatorisch sind die Erhabenheiten von fester, gegenüber der übrigen Schleimhaut deutlich vermehrten Konsistenz, während ein merklicher Unterschied zwischen dem glatten Teil der Affektion und der normalen Zungenpartie nicht besteht. — Die Sensibilitätsprüfung ergab keine Abweichung von der Norm.

Fall 3

48jähriger Patient hatte als Kind Masern und Scharlach, mit 14 Jahren Gelenkrheumatismus und danach einen Herzklappenfehler, der sich aber weitgehend gebessert hat, so daß Patient jetzt keine Beschwerden mehr hat. 1913 zog sich Patient eine Go-Infektion zu, die gut ausweilte. Von 1935 bis 1938 wurde Patient wegen Lupus erythematodes des Gesichts und des linken Ohres in der Poliklinik behandelt. Die Finsenbestrahlung hatte wenig Erfolg, später ist der Prozeß unter Solganal bis auf einen geringen Rest am linken Ohrrand, der noch heute besteht, gut abgeheilt. 1935 wurde in der Poliklinik erstmalig die dem Patienten unbekannte gloss. med. rh. seiner Zunge festgestellt. Er hatte vorher und danach keinerlei Beschwerden durch sie. Leider ist ein genauer Befund damals unterlassen worden, so daß eine Veränderung der Affektion im Laufe der Zeit bis heute nicht mit Sicherheit festgestellt werden kann. Der Patient behauptet aber, daß der Herd doch etwas größer geworden ist.

Zungenbefund: In der Mitte der Zunge im Bereich der hinteren Hälfte besteht ein etwa ovaler Herd, dessen vorderste Begrenzung etwa 4 cm von der Zungenspitze entfernt ist. Er zeigt in seiner hinteren Hälfte an der linken Seite eine keilförmige Einbuchtung von normaler Schleimhaut. Im Bereich der Affektion ist die Schleimhaut glatt, glänzend und von rosaroter Farbe. Die Abgrenzung zur übrigen Zungenschleimhaut, die grau belegt ist, erscheint im hinteren Teil scharf, während vorn die Grenze nicht so deutlich hervortritt.

Der Unterschied in der Farbe und in dem gesamten Aussehen der Schleimhaut wird zum größten Teil durch das vollständige Fehlen oder durch die im Bereich der Affektion verkürzten und nicht so dicht, wie auf der normalen Zungenschleimhaut stehenden filiformen Papillen bedingt. Aus diesem Grunde ist die Abgrenzung des Herdes in seinem vorderen Teil nicht so deutlich wie in der hinteren Hälfte, weil vorn noch zahlreiche, wenn auch verkleinerte und vor allem weniger dicht stehende Papillen vorhanden sind, während sie hinten vollständig fehlen.

Der hintere Teil zeigt mehrere, unregelmäßig geformte teils wallartige, teils warzenförmige Erhebungen, die von glatter, dunkelroter Schleimhaut überzogen sind. Die Konsistenz ist gegenüber der übrigen Zunge deutlich vermehrt. — Die Sensibilitätsprüfung ergab keine Abweichung von der Norm.

Fall 4

47jähriger Patient behauptet, keine Kinderkrankheiten gehabt zu haben. Während des Krieges Cholera. 1923 hatte Patient eine Go-Infektion und ist heute wegen Prostatabeschwerden in Behandlung. 1934 bemerkte Patient zufällig in der Mitte seiner Zunge eine auffallend rote Stelle und ging deswegen zum Arzt. WaR. soll negativ gewesen sein. Beschwerden von seiten der Zunge hatte Patient in keiner Weise. Der Arzt machte ihm eine intravenöse Injektion (Patient weiß nicht, was für ein Mittel es war), ohne daß sich irgend etwas änderte. Da der Arzt die Zungenaffektion als harmlos bezeichnete, ließ sich Patient auch deswegen nicht weiter behandeln. Er vermag nicht anzugeben, ob der Zungenbefund sich in diesen vier Jahren geändert hat; glaubt aber nicht, daß der Herd wesentlich größer geworden ist.

Zungenbefund: In der Mitte der Zunge dicht vor den Papillae vallatae besteht ein etwa keilförmiger Herd mit vorn abgerundeter Spitze. Er ist 1,5 cm lang und hinten an der Basis des Keils 0,8 cm breit. Auf der linken Seite ist die Abgrenzung fast gradlinig, rechts besteht eine flache Einbuchtung. Die Affektion ist von glatter, glänzender Schleimhaut von rosa bis roter Farbe überzogen und hebt sich mit scharfer Trennungslinie von der übrigen Zungenschleimhaut, die grau belegt ist, ab. In ihrem Bereich finden sich nur vorn einige verkümmerte, filiforme Papillen, während sie nach hinten zu immer seltener werden und in der hinteren Hälfte vollständig fehlen. In der Mitte der Affektion findet man zwei etwa hirsekorngroße, flache, muldenförmige, hintereinander liegende Einsenkungen, die von dunkelroter Schleimhaut überzogen sind. — Die Konstistenz des Herdes ist gegenüber dem übrigen Zungenteil etwas vermehrt. — Die Sensibilität ist sowohl im Bereich des Herdes als auch auf der übrigen Zungenoberfläche nicht verändert.

Fall 5

Ein 41jähriger Patient ist außer Kinderkrankheiten immer gesund gewesen. Insbesondere hat er niemals Beschwerden oder Erscheinungen gehabt, die einen Verdacht auf Tuberkulose oder Lues zulassen würden. Im Februar 1936 erschien Patient in der Poliklinik mit einem Händeekzem. Die Testuntersuchung ergab eine Ueberempfindlichkeit gegen Terpentin. Damals wurde als Nebenbefund eine gloss. med. rh. bei ihm festgestellt, von deren Existenz Patient vorher nichts wußte, da sie ihm keinerlei Beschwerden machte. WaR. war negativ, das Blutbild o. B. Im Mai 1938 kam Patient zur Nachuntersuchung.

Zungenbefund: In der Mitte des Zungenrückens auf der hinteren Hälfte befindet sich ein ovaler Herd von 1,8 cm Länge und 1,2 cm Breite mit einer zungenförmigen Ausbuchtung nach vorn, die 1 cm lang und 0.5 cm breit ist. Die Begrenzung zur übrigen Zungenoberfläche ist scharf. Die Trennungslinie ist unregelmäßig wellenförmig. Die Farbe des ovalen Herdes ist bräunlichrot, die der zungenförmigen Verlängerung dunkelrot. Der Herd ist von glatter, glänzender Schleimhaut überzogen. Papillen fehlen im hinteren Teil ganz und beginnen dort an der Begrenzungslinie plötzlich in ihrer normalen

Größe und Form. Im vorderen Teil, besonders an der zungenförmigen Verlängerung, ist der Uebergang nicht so plötzlich, d. h. es finden sich noch einige kleinere, verkümmerte filiformen Papillen im Bereich des Herdes, die aber nach der Mitte zu immer seltener werden, und schließlich ganz aufhören. —Die Konsistenz der Affektion ist im hinteren Teil derb, vorn im Vergleich zur übrigen Zungenoberfläche nicht deutlich verändert. — Im Bereich des ovalen Herdes befinden sich mehrere flache, teils warzenförmige Erhebungen, die mit glatter Schleimhaut überzogen sind. Dazwischen liegen sechs kleine runde, opalfarbige Bezirke. — Die Sensibilität ist nicht gestört.

Trotz der eingehenden Beschreibung der gloss. med. rh. durch Brocq und Pautrier möchte ich noch gestützt auf die eben beschriebenen Fälle allgemein folgendes hervorheben:

Klinisches Bild

Aussehen der Glossitis mediana rhombica

Die Veränderung der gloss. med. rh. ist auf den ersten Blick deutlich sichtbar, und zwar fällt sie zuerst auf, weil ihre Farbe gegenüber der übrigen Zungenoberfläche viel deutlicher rosa bis rosarot ist. Ist die Zunge im allgemeinen belegt, so ist der Kontrast am deutlichsten, denn der durch eine gloss. med. rh. befallene Bezirk wird von dem allgemeinen Zungenbelag nicht mit ergriffen. Aber auch bei normaler Zunge ist der Unterschied in der Farbe noch sehr deutlich, während er bei einer geröteten, atrophischen Zunge nur gering ist. Hervorgerufen wird der Farbunterschied durch das Fehlen der filiformen Papillen im Bereich der Affektion, so daß dort eine ganz glatte, meist glänzende Schleimhaut vorliegt. Die warzenförmigen Erhebungen, die sich meist im hinteren Teil des Herdes vorfinden, sind auch von glatter Schleimhaut überzogen und ihre Farbe ist ebenfalls rot, teils aber auch mit einem grauen Farbton. Fall 1. (Brocq und Pautrier fanden bei Fall 16 und 17 eine gelbe Farbe): Nur ein kleiner Teil der Fälle ist glatt ohne diese Erhebungen. Fall von Hopf, Brocq und Pautrier Fall 6, eigener Fall 4.

Je nachdem, ob die Papillen am Rande der Affektion plötzlich aufhören oder allmählich kleiner werden und weniger dicht nebeneinander stehen, ist eine scharfe Trennungslinie oder ein allmählicher Uebergang vorhanden (vgl. Fall 3 und 5).

Bei einigen Fällen (Brocq und Pautrier Fall 3 und 7, eigener Fall 5) finden sich inmitten des Herdes opalfarbige Bezirke Es scheint sich dabei um eine Bindegewebsvermehrung zu handeln.

Die Begrenzungslinie verläuft teils grade, teils wellenförmig oder zeigt mehrere Einbuchtungen (vgl. Fall 2, 3 und 4). Sie begrenzt einen mehr oder minder deutlichen rhombusförmigen oder ovalen Herd. In wenigen Fällen sind auch gabelartige, Brocq und Pautrier Fall 7, oder zungenförmige, eigener Fall 5, Ausbuchtungen vorhanden. — Im allgemeinen ist aber die Bezeichnung rhombica durchaus zutreffend und paßt für den größten Teil der Fälle.

Die Größe des Herdes schwankt erheblich. Der kleinste eigen beobachtete Fall ist 1,8 cm lang und 1 cm breit, Fall 2, der größte ist 3 cm lang und 1,5 cm breit, Fall 1. Größere sind auch in der Literatur nicht angegeben. Brocq und Pautrier geben als durchschnittliche Größe 1,5 cm Länge und 0,8 bis 1 cm Breite an. Alle diese Maße können nicht als genau gelten, denn da die Zunge ihre Form stark verändern kann, werden sich auch die Maße entsprechend ändern, je nachdem ob bei einer mehr oder weniger herausgestreckten Zunge untersucht worden ist, wobei die Länge auf Kosten der Breite zunehmen wird. Damit muß sich natürlich auch die Form entsprechend ändern. Bei Fall 1 z. B. erscheint der Herd bei stark hervorgestreckter Zunge mehr bandförmig, während er bei wenig herausgestreckter Zunge als ein deutlicher Rhombus mit abgerundeten Ecken imponiert.

So selbstverständlich diese Tatsache erscheint, so darf sie doch bei Nachuntersuchungen und besonders bei der Feststellung, ob ein Herd sich ausgebreitet hat, nicht übersehen werden.

Die Affektion ist lokalisiert allein auf dem Zungenrücken, und zwar ist ihre hintere Begrenzungslinie immer nur einige Millimeter von den Papillae vallatae entfernt. Von dort erstreckt sie sich dann je nach ihrer Größe mehr oder weniger weit nach vorn. Meist ist sie auffallend symmetrisch und die Längsachse fällt mit der Mittellinie der Zunge zusammen, so daß letztere den Herd in zwei gleichgroße Flächen teilt. Nur Fall 3 macht davon eine Ausnahme, indem auf der linken Seite eine größere Einbuchtung vorhanden ist.

Bei der Betastung fühlen sich die wallartigen oder warzenförmigen Erhebungen derber an, während der flache, glatte Teil des Herdes meist keine wesentliche Konsistenzvermehrung erkennen läßt. Brocq und Pautrier sprechen von einer „leichten Verhärtung" der Affektion, ebenso May und Ercoli. Arndt bezeichnet sie als „derb, fest und hart".

Sensibilitätsprüfung ergab in allen Fällen keinerlei Abweichung von der Norm.

Entwicklung

Die Entstehung eines Herdes der gloss. med. rh. ist bisher niemals beobachtet worden. Man weiß nicht, ob vor der fertig ausgebildeten, glatten, roten Stelle irgendwelche Veränderungen anderer Art voraufgegangen waren. Ja, man kennt nicht einmal kleine Herde, von denen man glauben könnte, daß sie allmählich größer werdend erst das typische geschilderte Bild geben, sondern die kleinsten bisher beobachteten Herde zeigten immer schon alle Charakteristika und hatten schon relativ beträchtliche Ausmaße. Aus den geschilderten Fällen und aus den in der Literatur angegebenen Daten läßt sich aber mit gewisser Wahrscheinlichkeit die Entstehung der Affektion rekonstruieren. Zwei verschiedene Möglichkeiten kommen dabei in Betracht:

a) In einem in seiner Größe vorgezeichneten Bezirk beginnen die filiformen Papillen allmählich kleiner zu werden, atrophieren, einzelne verschwinden dazwischen ganz, so daß sie weniger dicht stehend erscheinen. Der Unterschied zwischen der übrigen Zungenschleimhaut und der Schleimhaut dieses Bezirks würde auf diese Weise gleichmäßig immer deutlicher hervortreten, bis schließlich aus ihm ein Herd mit den typischen Zeichen einer gloss. med. rh. entstanden ist.

b) Die Affektion beginnt punktförmig, d. h. einige wenige Papillen verschwinden, Nachbarpapillen werden von der Atrophie mit ergriffen, so daß der Herd peripherwärts oder vorwiegend in einer Richtung, z. B. nach der Zungenspitze zu, randwärts wächst.

Für die erste Entstehungsart ergeben sich aus den vorliegenden Fällen keine Anhaltspunkte, denn es müßten sonst Herde, in denen die filiformen Papillen gleichmäßig noch vorhanden sind, aber kleinere und weniger dicht stehende, beobachtet worden sein. Ihre Schleimhaut würde sich dann gleichmäßig je nach dem Stadium ihrer Entwicklung mehr oder weniger von der übrigen Zungenschleimhaut unterscheiden. Bei allen bisher beschriebenen Fällen aber verhielt es sich so, daß entweder überhaupt keine Papillen im Bereich der Affektion vorhanden waren, oder nur am Rande sich noch einige atrophische vorfanden, so daß sich an diesen Stellen keine scharfe Begrenzungslinie ergab. Dieser Umstand und die Tatsache, daß Brocq und Pautrier bei ihren Fällen 14 und 16 eine Vergrößerung eines bestehenden Herdes beobachteten (bei eigenem Fall 3 beobachtete Patient selbst eine Vergrößerung), macht die Entstehung und das Wachstum mit zentralem Beginn und Fortschreiten randwärts wahrscheinlich.

Alle Herde der gloss. med. rh. hatten bisher das Gemeinsame, daß ihre hintere Begrenzungslinie ohne Ausnahme vor den Papillae vallatae lag. Kleinere also lagen im ganzen betrachtet auf der Zungenoberfläche weiter hinten, im Bereiche des hinteren Drittels (Fall 2), größere erstreckten sich je nach ihren Ausmaßen von hinten verschieden weit nach vorn zur Zungenspitze (Fall 1). Der Entwicklungsausgangspunkt der Affektion muß also hinten unweit der Papillae vallatae gesucht werden!

Die Begrenzung der Herde war meist scharf. Wenn aber an einigen Stellen keine scharfe Trennungslinie zwischen der Affektion und der übrigen Zungenschleimhaut vorhanden war, so lagen diese Begrenzungsstellen immer an den Seiten und noch häufiger vorn. Vgl. Brocq und Pautrier Fall 3 und 7, eigene Fälle 3, 4 und 5. Dort fanden sich, wie oben geschildert, noch im Bereich des Herdes mehrere verkümmerte, filiforme Papillen, so daß ein allmählicher Uebergang zur normalen Zungenschleimhaut bestand. Ein solcher Uebergang ist in der hinteren Hälfte des Herdes nicht beobachtet worden.

Da demnach die Richtung des Wachstums von hinten nach vorn und geringer auch nach den Seiten vor sich geht, und auch vorn und

an den Seiten Stellen mit unscharfer Begrenzung sich finden, so liegt es sehr nahe, daß gerade in diesen Bezirken mit dem allmählichen Uebergang von normaler zur glatten, depapillierten Schleimhaut die Ausbreitung der Affektion stattfindet.

Kurz zusammengefaßt deuten die bisher beobachteten Fälle und ihr Verlauf darauf hin, daß ein Herd der gloss. med. rh. von hinten her, vor den Papillae vallatae mit einer kleinen Stelle beginnend, sich von dort nach vorn durch allmähliches Mitergriffenwerden der normalen Schleimhaut, insbesondere durch Atrophieren der filiformen Papillen ausbreitet.

Endgültig bewiesen werden könnte diese Ansicht allerdings erst durch die genaueste Beobachtung einzelner sich vergrößernder Herde über längere Zeit hindurch.

Wie die in den meisten Fällen von gloss. med. rh. vorhandenen wallartigen oder warzenförmigen Erhebungen entstehen, ist ebenfalls noch nicht bekannt geworden. Im Fall 16 stellten Brocq und Pautrier lediglich ihre Volumenzunahme fest. Ein Verhältnis zwischen der Größe der glatten Herde und den eben erwähnten Erhebungen besteht nicht. Man kann also nicht annehmen, daß sie später und besonders bei weit fortgeschrittenen Herden auftreten. Es sind relativ kleine Bezirke mit solchen Erhebungen (Fall 2) und größere ganz glatte (Fall von Hopf) beschrieben worden.

Die Entwicklung und das Wachstum geht im allgemeinen langsam vor sich und ist meistens für den Patienten kaum bemerkbar. Nur in wenigen Fällen konnte vom Patienten oder Untersucher eine langsame Vergrößerung festgestellt werden (Brocq und Pautrier Fall 3, 7 und 14, eigener Fall 3). In Fall 16 berichten Brocq und Pautrier allerdings über eine ziemlich schnelle Ausbreitung im Laufe eines Halbjahres.

Die Affektion der gloss. med. rh. ist, wie schon oben erwähnt, meist vollkommen schmerzfrei und für den Patienten belanglos. Nur sehr selten wurden geringe subjektive Beschwerden berichtet (Brocq und Pautrier Fall 2, 7 und 8).

Bei der gloss. med. rh. handelt es sich um einen so charakteristischen Befund, daß in den allermeisten Fällen die Diagnose gestellt werden kann. Auf differentialdiagnostische Erwägungen soll hier nicht eingegangen werden. Es sei auch diesbezüglich auf die Veröffentlichung von Brocq und Pautrier hingewiesen. Sollte der Befund aber dennoch irgendwie fraglich sein, so wird der Verlauf (langsame Entwicklung und Beschwerdefreiheit) und die therapeutische Unbeeinflußbarkeit einen Zweifel an der Diagnose beseitigen.

Histologischer Befund

Brocq und Pautrier haben an drei Exzisionen die histologische Struktur der gloss. med. rh. untersucht und den Befund festgelegt. Es handelte sich demnach um eine parakeratotische Schicht bei Fehlen der Papillen, Infiltration in der Submucosa und teils

sklerotische Veränderungen, Erweiterung der Blut- und Lymphgefäße. Anzeichen für Tuberkulose oder Lues oder eine maligne Neubildung konnten von beiden Autoren nicht festgestellt werden, so daß auch durch die Histologie eine Zugehörigkeit zu einer anderen Krankheitsgruppe abgelehnt werden mußte.

Arndt stellte histologisch „entzündliche und sklerotische Veränderungen" fest. Ercolis Befund deckt sich im allgemeinen mit dem der beiden vorigen. Nach ihm soll die „Infiltration am stärksten um die sonst unveränderten Gefäße" ausgebildet sein.

Wesen und Ursache

Ueber das Wesen und die Ursache der gloss. med. rh. ist, wie schon Brocq und Pautrier mehrfach betont haben, nichts bekannt. Zinsser und Herrmann meinen, daß es sich um eine „angeborene Abweichung von der Norm" handelt. Daß die Affektion „angeboren", d. h. von Geburt an vorhanden ist, ist sehr unwahrscheinlich, denn bei Kindern ist eine gloss. med. rh. bisher nicht bekannt geworden, und gerade bei Kindern mit ihren häufigen Rachenerkrankungen wäre ein so konstantes Uebersehen dieser auffälligen Zungenveränderung doch unwahrscheinlich. Von allen beobachteten Fällen war der jüngste Patient 15 Jahre alt. Alle übrigen Befunde wurden dagegen in meist fortgeschrittenem Alter festgestellt. Es könnte sich also höchstens um eine anlagebedingte Affektion handeln, die erst im Laufe des Lebens zur Entwicklung kommt.

Alle Versuche, die gloss. med. rh. therapeutisch zu beeinflussen, blieben bisher erfolglos. Die Patienten lehnten, wie schon Brocq und Pautrier hervorhoben, die Behandlung meist ab. Im Fall 5 berichten die letztgenannten Autoren über eine vorübergehende Verkleinerung der warzenförmigen Erhebungen durch elektrolytische Behandlung, im Fall 16 über ein Stationärwerden eines fortschreitenden Herdes durch Arsengaben. Nennenswerte Erfolge sind aber von allen Autoren durch irgendwelche therapeutische Maßnahmen immer in Abrede gestellt worden.

Zusammenfassung

Das relativ seltene, überaus unbekannte Krankheitsbild der Glossitis mediana rhombica wird nach dem Stand der gegenwärtigen Kenntnis dargestellt.

Die bisher erschienene Literatur, insbesondere französische Literatur, wird ausführlicher berücksichtigt.

5 Beobachtungen aus der Hautpoliklinik werden neu mitgeteilt. Es wird besonders Stellung genommen zum:

a) klinischen Bild,

b) Entwicklung,

c) histologischen Befund,

d) Wesen und Ursache der gloss. med. rh.

Deutsche Uebersetzung der Veröffentlichung von Brocq und Pautrier.

Zum Schluß der Arbeit danke ich Herrn Professor Dr. *Frieboes* für die Überlassung des Themas und Herrn Oberarzt Dr. *Berggreen* für die Ratschläge und die Anleitung bei Abfassung der Arbeit.

Literaturverzeichnis

Arndt, Fall. von med. rh. depapillierender Glossitis, Ref. Ztrbl. f. Hautkrh. 3, 341 (1922).

Balzer u. Galliot, Demonstration: Fall von glatter Zunge, Arch. f. Dermat. 119 II, 309 (1914).

Brocq u. Pautrier, Glossite lozangique mediane de la face dorsale de la langue, Ann. de Dermat. et de Syphiligr. 5, 1 (1914).

Dubreulh, Glossite lozangique median, Ann. de Dermat, et de Syphiligr. 5, 615 (1914).

Ercoli, Ueber die mediane rhombische Glossitis, Giorn. ital. Dermat. 7, 800, Ref. Ztrbl. f. Hautkrh. 21, 333 (1927).

Fordyce u. Cannon, Ref. Ztrbl. f. Hautkrh. 12, 290.

Herrmann, Berberich; Lehrbuch der Mund- und Rachenkrankh.

Hopf, Dermatologische Wochenschrift Bd. 106 Nr. 7 (1938).

Lane, Glossitis rhombica mediana, Arch. f. Dermat. 9, 547, Ref. Ztrbl. f. Hautkrh. 14, 356 (1924).

May, Glossitis mediana rhombica, Ann. de la Fac. de med. 7, 219, Ref. Ztrbl. f. Hautkrh. 8, 353 (1923).

Siemens, Demonstration: Zwei Fälle von medianer depapillierender Glossitis, Ref. Ztrbl. f. Hautkrh. 8, 233 (1923).

Zinsser, Jadassohn: Handbuch für Haut- und Geschlechtskrankheiten, Bd. 14, 1.

Lebenslauf

Am 25. April (a. St.) 1911 wurde ich als Sohn des Ingenieurs Maximilian Rieck und seiner Ehefrau Marie geb. Haensel in St. Petersburg geboren. Nach dem Tode meines Vaters 1920 kehrte meine Mutter mit meinem Bruder und mir nach Deutschland zurück. Ich besuchte in Dresden das Kreuz-Gymnasium, wo ich 1932 meine Reifeprüfung bestand. Darauf studierte ich an der Berliner Universität Medizin und legte hier nach 11 Semestern meine medizinische Staatsprüfung ab. Während des praktischen Jahres war ich an der Charité und im Städtischen Krankenhaus Neukölln tätig. Am 1. Dezember 1938 erhielt ich die Approbation.